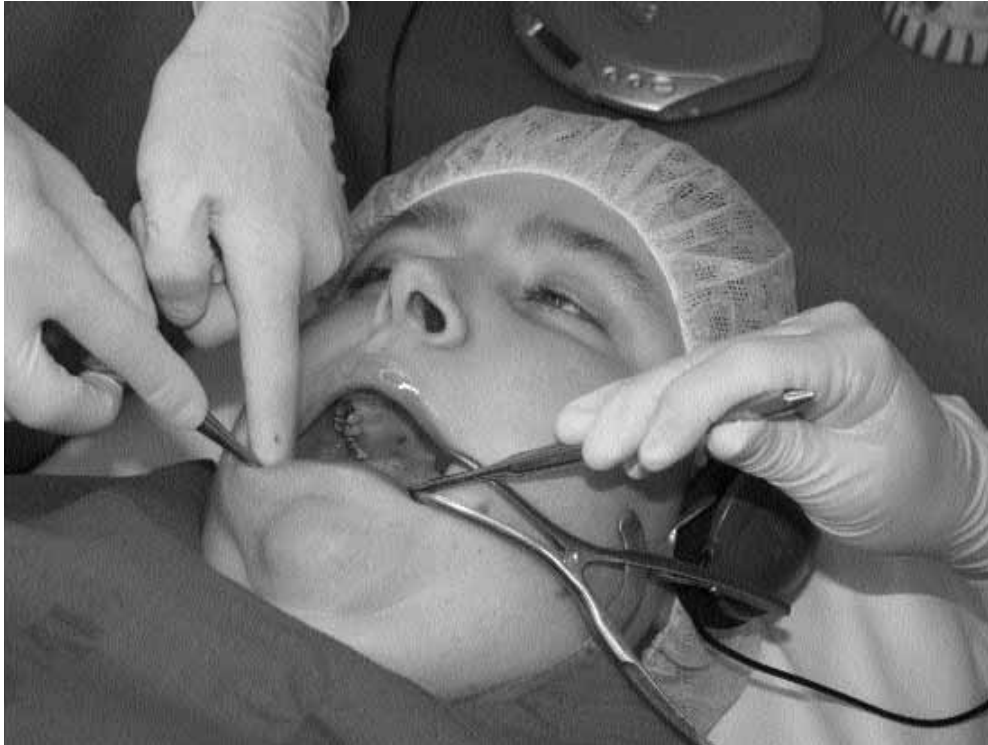



Der besondere Fall

Oralchirurgische Behandlung einer mehrfach behinderten Patientin in Medizinischer Hypnose

Aus der Klinik für Kiefer- und Gesichtschirurgie des Universitätsklinikums Schleswig-Holstein / Campus Lübeck. Von Dirk Hermes, Jutta Stec, Samer G. Hakim, Peter Sieg

Zusammenfassung

In der vorliegenden Kasuistik wird die oralchirurgische Behandlung einer durch einen Hirntumor mehrfach behinderten Patientin geschildert, die anstatt einer ursprünglich empfohlenen Behandlung in Narkose eine Therapie unter kombinierter Lokalanästhesie / Medizinischer

Hypnose wünschte. Trotz zunächst erheblicher Bedenken des Behandlungsteams erwies sich die Patientin als ausgezeichnet Trancefähig und erlebte die Behandlungssitzungen nahezu stressfrei. Eine chirurgische Zahmsanierung konnte komplikationslos und unter guten Behandlungsbedingungen durchgeführt wer-

den.

Der beschriebene Fall wird als Bestätigung unseres Konzeptes gewertet, die Möglichkeit einer chirurgischen Therapie in Hypnose bei entsprechendem Patientenakzeptanz und nach Ausschluß absoluter Kontraindikationen grundsätzlich immer in Betracht zu ziehen.

Schlüsselwörter

Medizinische Hypnose – Oralchirurgie – Mund-, Kiefer- und Gesichtschirurgie – Behinderung – Behandlungsangst

Einleitung

Auf Veranlassung der neu gewählten Hauszahnärztin stellte sich eine 23-jährige Patientin erstmals in unserer Klinikambulanz vor. Nach Auskunft der begleitenden Mutter war wegen einer schweren Allgemeinerkrankung seit Jahren keine zahnärztliche Diagnostik und Thera-

prothetischen Maßnahmen wurde von hauszahnärztlicher Seite zunächst eine chirurgische Zahnsanierung unter Vollnarkose empfohlen.

Allgemeine Anamnese der Patientin

1996 wurde bei der durch zunehmendes Doppelbildsehen und allgemeine Sehverschlechterung klinisch auffällig gewordenen Patientin ein intracerebraler Tumor (Hypothalamusgliom / pilozystisches Astrozytom, WHO Grad I) im Bereich des 3. Hirnventrikels nachgewiesen (Abb.1). Eine tumorbedingte Störung der Liquorzirkulation (Hydrocephalus occlusus) mit Erhöhung des intrakraniellen Drucks machte die primäre Anlage einer Liquorableitenden Drainage nach intraabdominell notwendig (Abb.2). Zeitlich verzögert erfolgte die subtotalre Resektion des niedrig malignen Hirntumors. Zystische Rezidive des durch seine anatomische Lage nicht vollständig entfernbaren Astrozytoms wurde mehrere Male endoskopisch punktiert. Entzündliche Komplikationen im Bereich des abdominalen Schenkels der Liquordrainage bis hin zur hochgradigen Bauchfellentzündung machten multiple chirurgische Revisionen mit teilweise langdauernden intensivmedizinischen Behandlungen notwendig. Aufgrund einer tumorchirurgisch bedingten Funktionsstörung der Hirnanhangdrüse leidet die Patientin unter entsprechenden Hormonimbalancen (ACTH, LH, FSH, Prolactin).

Spezielle Anamnese der Patientin

Zum Zeitpunkt der Erstvorstellung

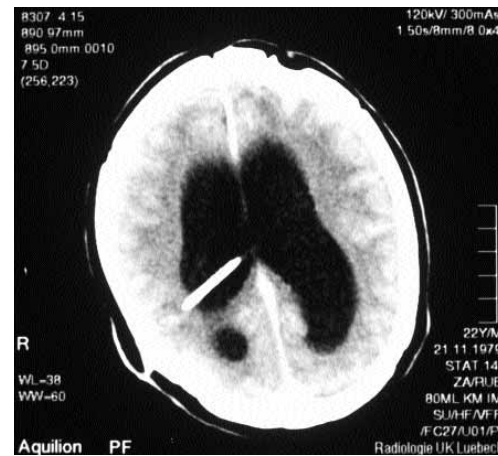


Abb. 2
Cranielle Computertomographie, transversaler Strahlengang: Deutlich erweiterte Seitenventrikel bei verstrichenen äußeren Liquorräumen. Über eine Bohrlochtrepanation von rechts eingebrachte Ventrikeldrainage.

beklagte die Patientin seit längerem bestehende Beschwerden im Bereich des rechten Unterkiefers. Mehrere Zähne in Ober- und Unterkiefer würden bei festem Zubeißen schmerzen.

Unabhängig davon führten die vorangegangenen langfristigen Krankenhausaufenthalte sowie die körperlichen und geistigen Einschränkungen der Patientin zu einer diffusen Behandlungsangst. Aufgrund entsprechenden Leidensdrucks stand die Patientin nunmehr aber einer zahnärztlichen Therapie abgeschlossen gegenüber.

Auszug aus dem allgemeinen / neurologischen Untersuchungsbefund

23-jährige gang- und standunfähige Patientin in deutlich reduziertem Allgemein- und adipösem Ernährungszustand. Vollständige Erblindung beidseits.

Gepflegtes äußeres Erscheinungsbild, Bewusstsein und Orientierung unbeeinträchtigt. Psychomotorisch hochgradig verlangsamt. Stimmungslage gedrückt, affektiv schwingungsfähig. Formales und inhaltliches Denken unbeeinträchtigt.

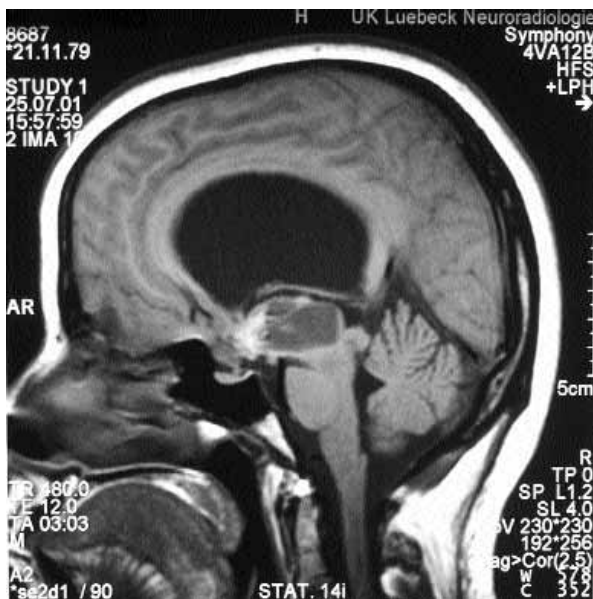

Abb. 1
Cranielle Magnetresonanztomographie, sagittaler Strahlengang: Deutlich erweiterter Seitenventrikel. Kaudal davon lokalisierter, inhomogenzystischer, teils unscharf begrenzter Mittellinientumor im Bereich des III. Ventrikels

pie in Anspruch genommen worden. Aufgrund intraoraler Beschwerden sei eine Behandlung nunmehr nicht weiter aufschiebbar. Vor eventuellen konservierenden /

Kognitive Fähigkeiten teilweise beeinträchtigt (Gedächtnis), Urteilsfähigkeit und Einsicht nicht eingeschränkt.

Intraoraler Befund

Mäßige Mundhygiene, Parodontitis marginalis chronica generalisata. Keine höhergradigen Zahnlockerungen. Lückengebiss mit multiplen kariösen Zähnen bzw. Wurzelresten. Zahn 48 deutlich mesialanguliert. Dentes 17, 45 klopfschmerzhaft. Vitalitätsprobe dentes 18, 17, 38, 45 negativ.

Zusätzliche Befunde im Röntgen-OPG: Parodontitis apicalis chronica dentes 12, 38, 45, 46, 48 (Abb.3)

Chirurgisches Behandlungskonzept

1. Extraktion / Chirurgische Entfernung der Zähne 12, 18, 17, 28, 38, 45, 48
2. Endodontische Behandlung und Wurzelspitzenresektion Zahn 46

Differentialtherapeutische Überlegungen

Aufgrund der körperlichen und geistigen Beeinträchtigungen der Patientin, der daraus resultierenden Einschränkungen der aktiven Mitarbeitsfähigkeit sowie aus Rücksichtnahme auf die ausgeprägte Behandlungsangst erschien eine Behandlung in Intubationsnarkose als praktikabelste Therapieoption. Unerwartet schlossen sich die rechtlich uneingeschränkt einwilligungsfähige Patientin sowie die betreuende Mutter zwar unserem oralchirurgischen Konzept an, äußerten aber Vorbehalte gegen eine Behandlung in Vollnarkose. Aufgrund der vorangegangenen

häufigen Krankenhausaufenthalte wurde eine ambulante Behandlung unter allen Umständen bevorzugt. Nachdem die Mutter der Patientin durch eine Informationsbroschüre auf die in unserer Klinik angebotene Möglichkeit zur chirurgischen Behandlung in Medizinischer Hypnose aufmerksam wurde, wünschte sich die Patientin eine ambulante, in Medizinischer Hypnose und Lokalanästhesie durchgeführte Therapie.

Gegenüber einem solchen Vorgehen bestanden zunächst erhebliche Vorbehalte von Seiten des Behandlungsteams. In Übereinstimmung mit der Patientin vereinbarten wir dennoch eine erste, ohne festes Therapieziel versehene Behandlungssitzung in Hypnose. Bei unbefriedigenden Behandlungsbedingungen für Patientin und/oder Behandler sollte die verzögerte stationäre Aufnahme zur oralchirurgischen Sanierung in Intubationsnarkose erfolgen.

Behandlungsablauf

Nach einem auf die speziellen Bedürfnisse und Limitationen der Patientin ausgerichteten Hypnose-Aufklärungsgespräch stellte sich die Patientin zu einer ersten Behandlungssitzung vor. Die individuellen „Seedings“ wurden direkt vor Behandlungsbeginn wiederholt, Mundschleimhaut- und Lokalanästhesie nach bequemer Lagerung durchgeführt. Da sich bei der präoperativ außerordentlich angespannten Patientin nach individueller Hypnose-Induktion (Abb. 4) eindeutige klinische Trance-Zeichen einstellten, führten wir - wie prähypnotisch besprochen - bereits in erster Sitzung

die chirurgische Entfernung der Zähne 28 und 38 durch.

Nach Ausleitung der Hypnose und Reorientierung äußerte sich die Patientin sehr positiv über den ange-

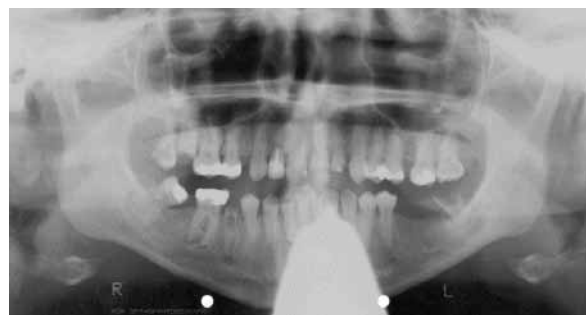

Abb. 3
Mitgeführtes Orthopantomogramm der Patientin

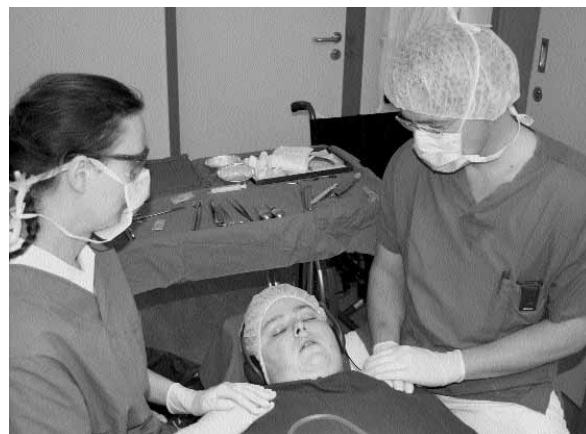


Abbildung 4
Induktion der Hypnose. Körperliches Pacing der vollständig erblindeten Patientin

nehmen und unerwartet stressarmen Behandlungsverlauf. Da auch der postoperative Verlauf komplikationslos war, nahmen wir in Übereinstimmung mit Patientin und Mutter endgültig von der Möglichkeit einer Behandlung in Narkose Abstand.

In zwei weiteren ambulanten Behandlungssitzungen in Hypnose wurde das erstellte Sanierungskonzept dann vollständig und unter je-

weils stabil und sehr positiv erlebten Trance-Zuständen für die Patientin sowie guten bis sehr guten chirurgischen Behandlungsbedingungen umgesetzt. Auch längere Sitzungen (bis 1,5 Stunden) und der aufgrund stark eingeschränkter aktiver Mundöffnung jeweils notwendige Einsatz eines Mundsperrers wurden von der Patientin problemlos toleriert (Abb. 5). In dem insgesamt 6 Wochen um-

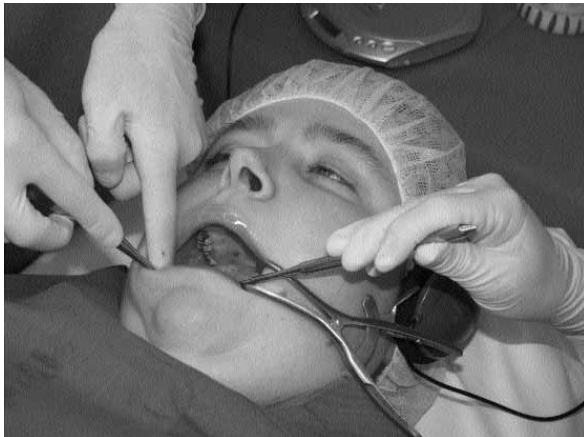

Abbildung 5
Oralchirurgische Sanierung der mehrfach behinderten Patientin in Hypnose. Inkompletter Lidschluss bei Erblindung.

fassenden, komplikationslosen Behandlungsverlauf war für die Behandler neben einer reproduzierbar guten Trancefähigkeit der Patientin (Abb. 6) insbesondere die deutliche Reduktion der initial vorliegenden Behandlungsangst außerordentlich motivierend. Bei der abschließenden Besprechung wünschte sich die Patientin nunmehr auch eine vollständige konservierende und prothetische Gebissanierung.

Diskussion

Die Behandlung ängstlicher Patienten stellt auch heute noch eine echte

Herausforderung in der zahnärztlichen und mund-, kiefer- und gesichtschirurgischen Therapie dar (6). Treten schwere körperliche und/oder geistige Einschränkungen des zu behandelnden Patienten hinzu, wird eine Behandlung in Narkose meist als unumgänglich angesehen.

Ein solche Behandlung ermöglicht ein einzeitiges und mit planbar guten Behandlungsbedingungen ausgestattetes Vorgehen. Neben organisatorischem und finanziellem Aufwand ist sie aber mit spezifischen perioperativen Risiken verbunden, bedingt bei Risikopatienten einen stationären Krankenhausaufenthalt und steht in eigener Praxis tätigen (Zahn)Ärzten nur eingeschränkt zur Verfügung. Als weiterer wesentlicher Nachteil gilt ferner, dass nur nichtmedikamentöse, primär anxiolytische Verfahren in der Lage sind, eine dauerhafte Reduktion der Behandlungsangst herbeizuführen (2,5).

Im vorliegenden Fall wurde eine oralchirurgische Behandlung bei einer jungen Patientin mit einem niedrig malignen Hirntumor notwendig. Eine solche, langsam wachsende Geschwulst führt durch verdrängendes und infiltrierendes Wachstum, erkrankungsbegleitende Störungen (hier: Hydrozephalus, Erblindung) sowie eine nebenwirkungsreiche chirurgische Therapie zu erheblichen Einschränkungen des Patienten (8), ermöglicht aber selbst bei nur inkompletter chirurgischer Entfernung eine quod vitam mittelfristig gute Prognose (7). Aus der intensiven interdisziplinären Therapie leitet sich im Einzelfall eine allgemeine Behandlungsangst ab.

Insofern stellt die im Rahmen der vorliegenden Kasuistik beschriebene Patientin ein prägnantes Beispiel für eine heterogene Patientengruppe mit individuell unterschiedlichen Einschränkungen dar, in der erheblicher Behandlungsbedarf auftreten kann. Als zunächst logische Schlussfolgerung wurde eine oralchirurgische Behandlung der Patientin in Lokalanästhesie als nicht praktikabel angesehen. Im Rahmen der Vorbereitung zu einer Behandlung in Narkose zog die Patientin selbst die Möglichkeit einer Behandlung in Hypnose in Betracht.

Dieses Verfahren wurde, nachdem eigene Untersuchungen zunächst eine hohe theoretische Akzeptanz von Medizinischer Hypnose bei oralchirurgischen und mund-, kiefer- und gesichtschirurgischen Patienten erwiesen (3), im Jahr 2002 im täglichen Routinebetrieb der Studienklinik etabliert (4). Eine solche adjuvante Therapie ist aber nicht nur von der Offenheit des Patienten gegenüber dem Verfahren abhängig, sondern nur bei entsprechender seelischer Verfassung (10) und aktiver Kooperation möglich. Nur durch intensive und zeitlich belastbare Interaktion zwischen Patient und Behandler lässt sich eine therapeutische Trance aktivieren und steuern (9). Somit sind hypnotherapeutische Ansätze insbesondere bei Patienten mit fehlender Motivation oder Lernfähigkeit (1), verminderter Suggestibilität oder hochgradiger Intelligenzminderung (10) weitgehend wirkungslos.

Da gleich mehrere der oben skizzierten Faktoren für die positive Abschätzung der Hypnosefähigkeit un-

serer Patientin unsicher waren, erschien die Effizienz einer oralchirurgische Behandlung unter kombinierter Lokalanästhesie / Medizinischer Hypnose als schlecht abschätzbar bis nicht gegeben. Entgegen aller von Behandlerseite bestehenden Vorbehalte konnte die relativ invasive Therapie aber planmäßig

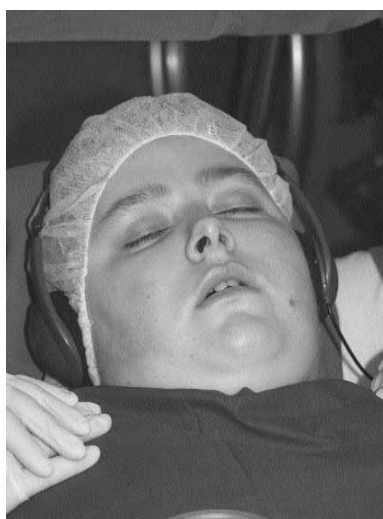

Abbildung 6
Völlig entspannte Gesichtsausdrucksphysiognomie der Patientin nach Hypnoseinduktion vor der 3. Behandlungssitzung

und komplikationslos durchgeführt werden. Narkosebedingte Risiken, Nebenwirkungen und Kosten sowie ein stationärer Krankenhausaufenthalt wurden vermieden. Gleichzeitig lies sich ein deutlicher Abbau der Behandlungsangst bei der Patientin feststellen.

Diese Vorteile der kombinierten Behandlung in Lokalanästhesie / Medizinischer Hypnose wurden demgegenüber mit einem erheblichen, rein betriebswirtschaftlich nur schwer vertretbaren Aufwand erkauft. Durch die Verteilung auf mehrere Behand-

lungssitzungen, schonendes chirurgisches Vorgehen sowie den jeweiligen Hypnosebedingten Vor- und Nachlauf wurde die Behandlungszeit insgesamt stark verlängert. Auf die Möglichkeit einer sekundären Amortisierung des betriebenen therapeutischen Aufwandes durch die Bahnung einer weiteren zahnärztlichen Behandlung ohne Narkose bleibt hinzuweisen.

Schlussfolgerungen

1. Nach Ausschluss absoluter Kontraindikationen sollte die Möglichkeit einer Behandlung in Hypnose auch bei Patienten mit körperlichen bzw. geistigen Beeinträchtigungen in Betracht gezogen werden.
2. Eine erste Behandlungssitzung ohne festes therapeutisches Ziel („Leer-Hypnose“) kann zur Abschätzung der individuellen Trancefähigkeit sowie der Durchführbarkeit der geplanten (zahn)medizinischen Maßnahmen dienen.
3. Da eine adäquate Behandlung solcher Patienten ohne Narkose gleichermaßen wünschenswert wie schwierig ist, aber keine Literatur zu individuellen Therapieerfahrungen in Hypnose vorliegt, sollte der allgemeine Wissensstand zum Thema durch Publikation weiterer Erfahrungsberichte bzw. klinischer Studien auf eine breitere Basis gestellt werden.

Literatur

1. Alberts H: Psychosen. In: Revenstorf D (Hrsg.): Klinische Hypnose. 2. Aufl., 227, Springer, Berlin (1993)
2. De Jongh A, Muris P, Ter Horst G, Van Zuren F, Schoenmakers N, Makkes P: Onesession treatment of dental phobia: preparing dental phobics for treatment by reconstructing ne-

gative cognitions. Behav Res Ther 33, 947 (1995)

3. Hermes D, Sieg P: Zahnärztliche Hypnose bei oralchirurgischen Patienten. Zahnärztl Mitt, 92, 19, 48 (2002)

4. Hermes D, Hartge D, Trübger D, Sieg P: Medizinische Hypnose in der Mund-, Kiefer-, Gesichtschirurgie. Erste klinische Erfahrungen. Dtsch Zschr Zahnärztl Hypn, 1, 19 (2002)

5. Jöhren P, Thom A, Jackowski J, Sartory G, Gängler P: Fear reduction in patients with dental treatment phobia. Br J Oral Maxillofac Surg 00, 1 (2000a)

6. Jöhren P, Margraf-Stiksrud J.: Zahnbehandlungsangst und Zahnbehandlungsphobie bei Erwachsenen. Stellungnahme der DGZMK in Kooperation mit dem Arbeitskreis für Psychologie und Psychosomatik der DGZMK. Dtsch Zahnärztl Z 57, 9 (2002)

7. Mumenthaler M: Neurologie. 8. Aufl., 33, Thieme, Stuttgart-New York (1986)

8. Schirmer M: Neurochirurgie. 8. Aufl., 195, Urban & Schwarzenberg, München-Wien-Baltimore (1994)

9. Schmierer A: Einführung in die zahnärztliche Hypnose. 3. Aufl., 162, Quintessenz, Berlin (2001)

10. Staats J, Krause WR: Hypnotherapie in der zahnärztlichen Praxis. 11, Hüthig, Heidelberg (1995)

Abbildungsnachweis

Abbildungen 1, 2 mit freundlicher Genehmigung durch Herrn Prof. Dr. D. Petersen, Abteilung Neuroradiologie, Institut für Radiologie, Universitätsklinikum Schleswig-Holstein / Campus Lübeck

**Dr. Dirk Hermes,
Jutta Stec,
Dr. Samer G. Hakim,
Prof. Dr. Dr. Peter Sieg**
Klinik für Kiefer- und Gesichtschirurgie, Universitätsklinikum Schleswig-Holstein / Campus Lübeck
Ratzeburger Allee 160
23538 Lübeck
email: hermesddd@aol.com